Aus der Chirurgischen Universitäts-Klinik Basel
(Vorsteher: Professor Dr. K. Henschen)

Über isolierte Tuberkulose des Trochanter major

(Anhang: Ein Fall von Tuberkulose des Trochanter minor)

Inaugural-Dissertation

zur

Erlangung der Doktorwürde

der

Medizinischen Fakultät der Universität Basel

vorgelegt von

MANNING MOSES MELTON

aus

NEW-YORK CITY

(U. S. A.)

STETTEN/BASEL 1935
BUCHDRUCKEREI KARL SCHAHL

Genehmigt

von der Medizinischen Fakultät der Universität Basel

auf Antrag von Herrn Professor Dr. K. HENSCHEN

Tag der Promotion: 28. Juni 1935.

R. UNIV
BIBLIOTHEEK
LEIDEN

Meinen lieben Eltern!

König, der Klassiker der Lehre von der chirurgischen Tuberkulose, beschrieb fünf Fälle von Tuberkulose des Trochanter major. *Pyrkow* fand unter den 2 400 Kranken einer physio-orthopädischen Anstalt 84 Fälle = 3,3 %, *Kanasenok* 3 unter 92 „Coxitiden". *Meyerding* und *Mroz* konnten ohne Schwierigkeit 18 Fälle zusammenstellen. *Kieth* sagt, er sei sicher, daß die Trochanter-Tuberkulose viel öfters vorkommt, als die Literatur vermuten läßt.

Im Beobachtungsgut der Basler Chirurgischen Universitäts-Klinik konnten wir aus den letzten 18 Jahren 21 sichere Trochanter-Tuberkulosen auffinden, d. i. 1,5 % aller in der Klinik beobachteten Knochen- und Gelenk-Tuberkulosen, eine Zahl, die für eine einzige Beobachtungsstelle eine ungewöhnlich große ist.

Daß sich ein tuberkulöser Knochenprozeß in der Epiphyse bezw. Metaphyse besonders gern ansiedelt, ist allgemein bekannt. Ob die Knochenarterien im Trochanter im Sinne *Königs* Endarterien sind, und ob sich nach Verschluß dieser Endarterien mit infizierenden Emboli ein tuberkulöser Prozeß entwickelt, oder ob wir mit *Wegtowski* annehmen, daß diese Arterien keine Endarterien sind und sich nur durch eine schlaffe Weite auszeichnen, wodurch Bedingungen für starke Verlangsamung des Blutstroms und damit wesentliche Faktoren zu der Ansiedlung von Bakterien gegeben sind, ist für unsere Betrachtungen gleichgültig. Diese Ansiedlung beruht auf dem physikalischen Gesetz, daß die Geschwindigkeit in einem Rohr umgekehrt proportional seinem Durchmesser ist. Wenn, wie hier im Knochen, der Durchschnitt plötzlich auf das Vielfache steigt, so ist die Geschwindigkeit sehr gering; wegen seiner Schwere bleibt ein zufällig mitgetragenes Emboliematerial hängen und nistet sich im Kapillarendothel ein. Beide Theorien gelangen aber zum gleichen Schluß, daß die Tuberkelbazillen sich in dem Knochen gerne ansiedeln.

Aber warum gerade im Trochanter? *Nussbaum* hat die Blutversorgung der Trochanterzone sehr genau beschrieben; die durch ihn gewonnene Abklärung der gefäßanatomischen Verhältnisse im Knocheninnenfeld des Rollhügelgebietes erweist die Leichtigkeit, mit der gerade hier die „H a f t u n g" von Tuberkelbazillen erfolgen muß. Der Trochanter major hat im Gegensatz zu anderen Metaphysen eine sehr viel reichere Blutversorgung. Der Endast des

Ramus profundus der Arteria circumflexa media gibt in der Fossa trochanterica 2—5 Aeste mit Durchmessern von ¼ bis ½ mm zum Trochantergebiet ab. Aus der Arteria circumflexa media entspringt auch ein Ramus nutritorius intertrochantericus, welcher gleichfalls im Knochen verschwindet. Aus dem Ramus trochantericus anterior major entspringen mehrere kräftige periostale Aeste. Die Arteria cervicalis femoralis anterior versorgt den vorderen Teil der Trochanterzone. Auch die Arterienzweige im Innern des Halses anastomosieren nach allen Richtungen, sodaß in der Metaphyse ein reiches Maschenwerk von arteriellen Verbindungen zu finden ist. *Lexer* fand in seinen Injektionsexperimenten, daß, selbst wenn die Arteria nutritia des Femur bei Erwachsenen durch einen Embolus oder Pfropf verstopft war, reichliche Injektionsmassen im Trochanter selbst vorhanden waren, Beweis der reichlichen collateralen Blutversorgung. Das erklärt uns, warum sich eine so große Zahl von tuberkulösen Ostitiden gerade hier im Trochanter lokalisiert.

Die Symptome der Trochanter major-Tuberkulose sind mannigfache, jedoch so übereinstimmende und bestimmte, daß die Aufmerksamkeit sozusagen sofort auf die Krankheitszone gelenkt wird.

Subjektiv klagen die Patienten über Schmerzen in der Hüftgegend; fordert man sie auf, die Stelle genauer anzugeben, so zeigen sie uns ihre Trochantergegend. Die Schmerzen brauchen nicht so stark zu sein, daß die Leute bei ihrer alltäglichen Arbeit gestört werden; es sind vielmehr für gewöhnlich dumpfe Schmerzen, die durch verschiedene andere Einflüsse gesteigert werden, so daß die Patienten erst dann darauf aufmerksam werden. Der beste Beweis der verhältnismäßigen Geringfügigkeit der subjektiven Störungen ist die sehr lange Zeitdauer, welche sich zwischen den ersten Beschwerden und dem Zeitpunkte der schließlichen Operation ausspannt. Sie beträgt an unserem Material durchschnittlich 3—4 Jahre. Nach *Meyerding* und *Mroz* kann die „Entwicklungsdauer" der Krankheit bis zum schließlichen Gipfelstadium sich sogar bis auf 40 Jahre erstrecken. Die meisten Kranken beantworten die Frage nach der Dauer ihres Leidens mit der stereotypen Antwort: „Ich vermerke es schon seit mehreren Jahren". Unter äußeren Faktoren, die schmerzauslösend oder schmerzaufpeitschend wirken, sind zu nennen: Witterungswechsel, Lagewechsel (z. B. Schlaf auf der kranken Seite), Treppensteigen und Bewegungen, welche den Muskelzug am Trochanter verstärken und dadurch einen verstärkten osteoperiostalen Reiz hervorrufen. Die Schmerzen strahlen oft bis zum Knie aus und können eine Ischias anterior oder posterior vortäuschen. Nach *Kremer* und *Wiese* hinken Trochanter-Tuberkulose zuweilen und klagen über Schmerzen im Gesäß; andere halten ihren Oberschenkel mehr oder weniger in Flexion, Abduktion und Außendrehung, so daß ohne

Röntgenaufnahme das vollständige Mimicry einer Coxitis tuberculosa entsteht. Druckschmerz wird manchmal erst beim Sitzen und Beugen des Hüftgelenkes über 90 Grad gespürt, zuweilen auch deutlicher Schmerz an der Innenseite des Oberschenkels.

Klare objektive örtliche Symptome sind mehr oder weniger starkes Vorspringen des großen Rollhügels, abschnittsweise oder allseitige Verdickung seines Knochenfeldes, umschriebene Druckschmerzhaftigkeit des Trochanter. In Frühfällen ist Stoßschmerz bei Schlag der Balle der untersuchenden Hand gegen den Trochanter vorhanden, bei fehlendem Schmerz bei Achsenstoß oder Stauchungsstoß gegen den Fuß oder gegen das Knie.

Ein weiteres Kardinalzeichen ist der freie Bewegungsraum des Hüftgelenkes, sofern keine bewegungshemmenden pericoxalen Granulationstumoren oder -Abszesse die Bewegung hindern.

Ein wichtiges Symptom sind peri- oder supratrochantere Congestions- und Wanderabszesse mit den daraus hervorgehenden Fistelbildungen. 16 = 76 % unserer Fälle hatten Fisteln und Abszesse, 6 davon mit deutlichen Wanderabszessen. Infolge der langen Latenzzeit des Prozesses wird das Auftreten des dumpfen Trochanterschmerzes und der Trochanterschwellung diagnostisch führend, besonders weil beide Erscheinungen verhältnismäßig frühzeitig — durchschnittlich 1½ Jahre nach dem Beginn — zum Vorschein kommen, nach *Paccini* und *Zangheri* in 82 % der Fälle; diese beiden Symptome sind darum führende oder Leitsignale der Erkrankung.

Es ist hier am Platze, auf die Anatomie der trochanteren Congestions- und Wanderabszesse näher einzugehen. Mit *König* sei hier für die richtigere Bezeichnung vom Knochenherd wegmarschierender Abszesse als Wanderabszesse eingetreten. Die Bezeichnung als Senkungsabszeß ist gerade hier um so irreführender, als von einem tuberkulösen Trochanterherd ausgehende Abszeßstraßen in ihrer Abwanderungsrichtung durchaus nicht den Gesetzen der Schwerkraft folgen, sondern nach der Stelle des kleinsten hydrostatischen Drucks entweichen. Würden wir das Wort Senkungsabszeß in seinem eigentlichen Bezeichnungssinn annehmen und benutzen, so würden wir damit implicite die Vorstellung vertreten, daß alle vom Trochanter ausgehenden Abszesse und Fisteln entweder unmittelbar über dem Trochanter als ortsverankerte Congestionsabszesse und -Fisteln oder kniewärts gesenkt als peripher marschierende eigentliche Senkungsabszesse auftreten. Allein nicht weniger als 3 unserer Kranken hatten Fisteln rumpfwärts oberhalb des Herdes, einer in der Leistenbeuge und zwei in der oberen Glutäalfalte.

Der beste Ablehnungsgrund gegen die fernere irreführende und mißbräuchliche Benutzung des Wortes „Senkungsabszeß“ und das zwingendste Argument für die Einführung der besseren Bezeichnung als „Wanderabszeß“ wird durch einen später genauer zu schildernden Fall *Manfredis* von Tuberkulose des Trochanter minor geliefert, bei welchem der Abszeß über das caudale Rumpffeld nach dem anderen Bein wanderte. Die französische Chirurgie hat dafür etwas glücklichere Bezeichnungen, indem sie alle von einem tuberkulösen Herd ausgehenden Abszesse als „abcès ossifluents sessile et abcès ossifluents migrateurs“ bezeichnet.

In der nebenstehenden Abbildung sind grobschematisch die Lokalisationsstellen der Abszesse, ihre Wanderungsstraßen und ihre endlichen Durchbruchstellen aufgezeichnet nach den Befunden, wie sie sich aus unseren Beobachtungen und den Darstellungen des Schriftgutes ergeben. Am häufigsten finden wir den herdverankerten Abszeß direkt über der Trochanterspitze. Das ist leicht verständlich, da ja der Knochenherd besonders häufig in der Nähe der sogenannten Trochanterspitze gelegen ist oder zumindest hier, bei seiner nach außen minierenden Zerstörungsaktion die verhältnismäßig dünnste Kompakta findet. Um die verschiedenen Wanderrichtungen, welche der zunächst herdverankerte Abszeß einschlagen kann, zu verstehen, müssen wir daran denken, daß als schwer niederzureißende Gewebsmauer sich zwischen Trochanter und Haut die hier besonders dicke Fascia lata zwischenschaltet. Ist es doch ein allgemeines Gesetz, daß kräftige Muskelfascien der nagenden Kraft tuberkulöser Granulationen oder Abszesse besonders kräftig widerstehen. Der durch seine zunehmende Masse zum Entweichen gezwungene Eiter muß dann an Orte des geringsten hydrostatischen oder gewebeinneren Druckes abwandern. Die Wanderrichtung wird vorgezeichnet einmal von der Niveaulage des Herdes in einer oberen oder unteren Horizontalebene des Rollhügelgebietes, dann vom Orte der Durchbruchstelle und der Beziehung der letzteren zu den am Rollhügel ansetzenden oder von ihm abgehenden Muskeln. Sie wird weiter davon bestimmt, ob der Abwanderung des Eiters sekundär sperrende Barrikaden vorgelgt sind durch entzündliche Schwielen- und Schwartenbildung; endlich dadurch, daß eine brüske, unkontrollierte und undosierte, oder durch einen äußeren Anlaß plötzlich und unabwendbar aufgezwungene Bewegung, den vorher über dem Herd verankerten Abszeß durch Bruch einer Gewebsschleuse plötzlich in eine bestimmte Richtung, genauer gesagt, in ein intermuskuläres Lockerfeld hineinpreßt. So wandert der Abszeß röhrenförmig oder fächerförmig oder in Halbröhrenform in die Lockerzonen des intermuskulären weitmaschigen Gleitgewebes, wenn er nicht anders nach Durchbruch der Fascia freie Entwicklungsmöglichkeiten im subcutanen Bindegewebe aufsucht. Mit der Bezeichnung der „Fächer-Abszesse“ wollen wir andeuten, daß bei dieser durch die anatomischen Bedingungen der supra- und retromediotrochanteren Zone

gegebene Abszeßform eine fächerartig geformte Eitermasse begrenzt ist, deren Stiel nahe oder am Knochenherd und deren ausgebreitetes Fächerende beckenwärts nach oben oder nach hinten gewendet ist.

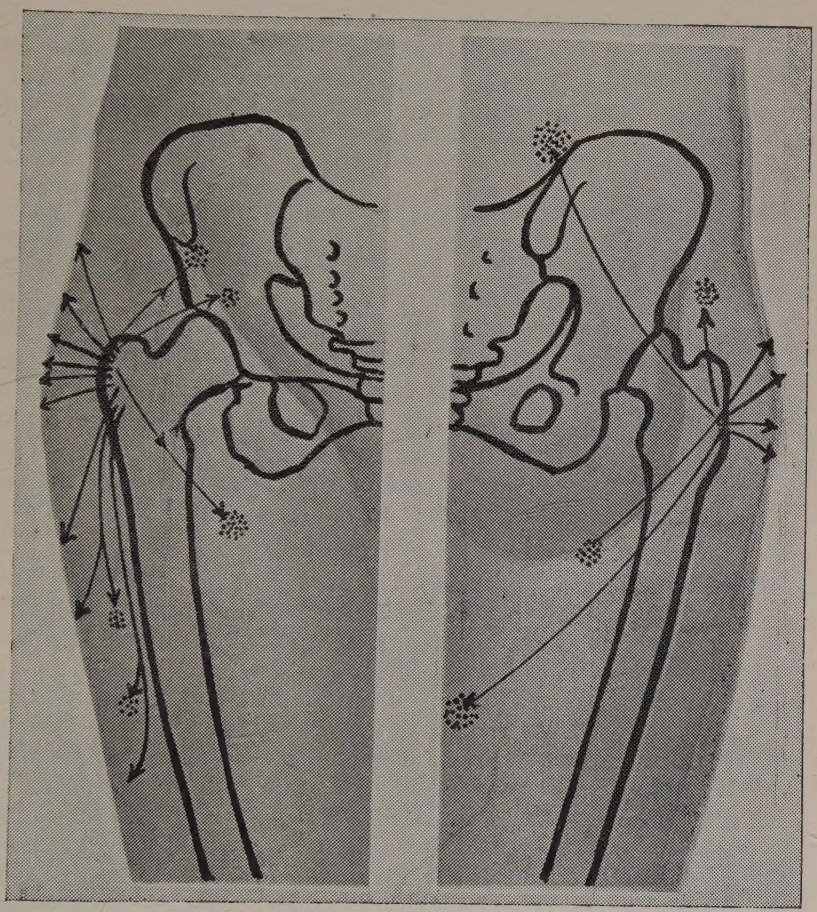

Daß die Abszesse und Fisteln oft proximal oder distal vom Trochanter zu finden sind, erklärt sich durch die von *Mikulicz* dargestellten Schwachstellen der Bursa trochanterica profunda, und auch durch den starken Widerstand, welcher durch die dicke und straffe Fascia lata geleistet wird.

Eine weitere Eigentümlichkeit und Besonderheit in der Durchstoßrichtung dieser vom Trochanter abwandernden Abszesse ist dadurch gegeben, daß nur ein Teil dieser Abszesse unmittelbar und direkt in die Lockerzonen des peritrochanteren Gleitgewebes marschiert. Je nach Sitz und Durchbruchstelle des Trochanter-

herdes bricht ein anderer Teil dieser Abszesse zunächst in die um das Trochanterfeld gelegenen Schleimbeutel und damit in präformierte Höhlen durch, um erst von hier aus dann in das peritrochantere intermuskuläre Lockergewebe vorzustoßen.

Als solche Schleimbeutel kommen in Betracht:

1. Die Bursa trochanterica subcutanea, zwischen Fascie und Haut gelegen. Dieser Schleimbeutel ist ein sogenannter „Berufsschleimbeutel", welcher bei denjenigen Leuten vorkommt, welche starkem Drucke der Trochantergegend ausgesetzt sind (Drehorgelspieler, *F. Hein).*

2. Die Bursa trochanterica musculi glutaei maximi. Dieser absolut konstante Schleimbeutel liegt in der Tiefe unterhalb des Traktusteiles der Sehne. Er ist, nach den operativen Befunden am Lebenden, außerordentlich groß, vom Umfang eines 5 Fr.-Stückes und darüber, einkämmerig, seltener 2- oder mehrkämmerig.

3. Die von *Frohse* und *M. Fränkel* als intertendinöse bezeichneten kleinen Schleimbeutel zwischen den einzelnen Bündeln der Ansatzsehne des Musculus glutaeus maximus (Bursae glutaeofemorales). Diese, an Zahl und Ausdehnung wechselnd, sind selten über haselnußgroß.

4. Die Bursa trochanterica musculi glutaei medii anterior. Die Endsehne des mittleren Gesäßmuskels entwickelt sich erst in der Nähe des Trochanter major; sie ist platt und findet ihren Ansatz nicht etwa an der Spitze des Trochanter major, umfaßt ihn vielmehr in Form einer nach hinten und medial offenen Kappe. Sie ist vom Trochanter durch einen oder mehrere Schleimbeutel (Bursae trochantericae musculi glutaei medii anterior et posterior) getrennt, je nachdem, ob ihre tiefe Fläche eine mehr einheitliche Platte darstellt oder durch einzelne Sehnenpfeiler zur Hüfte gebunden ist. Da dieser Muskel beim Tanzen eine große Rolle spielt, einer der hauptsächlichsten Tänzermuskeln ist, kann ein trochanterer Congestionsabszeß gerade beim Anlaß des Tanzens gesprengt und in die Nachbarschaft abgetrieben werden.

5. Die Schleimbeutel des nächsttieferen Feldes:
   a) Bursa trochanterica musculi glutaei minimi,
   b) Bursa musculi obturatori ext.,
   c) Bursa musculi pyriformis.

   Da der unmittelbar unter der Sehne des Obturator externus gelegene Schleimbeutel eigentlich nur als hintere Ausstül-

pung des Hüftgelenkes aufzufassen ist, bedeutet der Einbruch der Tuberkulose in sein Gebiet den ersten Vorstoß in die Gelenkhöhle.

6. Zum Schluß besteht bei Tuberkulose des kleinen Rollhügels die Möglichkeit des Durchbruches in die Bursa iliaca subtendinea, einen kleinen Schleimbeutel zwischen Iliopsoas und Rollhügel, welcher mit der Kapsel verbunden ist (*König*).

Nicht alles, was als kalter Abszeß in der Nähe des Trochanter major auftaucht, ist trochanteren Ursprunges. Es ist selbstverständlich, daß in der peritrochanteren Zone auftauchende kalte Abszesse Wanderabszesse sein können, deren Ursprung und Wurzel in einer Caries der Wirbelsäule oder des Beckens gelegen ist. Darum ist es für den Chirurgen oft näherliegender, zunächst an einen solchen spondylitischen oder pelvinen und erst weiter an den trochanteren Ursprung eines Abszesses zu denken, wenn mit Sicherheit eine Tuberkulose der Wirbelsäule oder des Beckens ausgeschlossen werden kann. *Clairmont*, *Winterstein* u. *Dimtza* weisen denn auch mit Recht darauf hin, daß Verwechslungen nicht nur mit Trochanter Osteomyelitis und Coxitis tuberculosa, mit Schleimbeutel- und Muskeltuberculosa möglich sind, sondern vor allem auch solche mit Senkungsabszessen von Wirbel und Hüfte vorkommen.

Es empfiehlt sich darum, beim Vorhandensein eines Abszesses über dem oder um den Trochanter und negativem Röntgenbefund selbst, abklärende Röntgenaufnahmen des Beckens, des Iliosakralgelenkes und der Wirbelsäule zu machen.

Um die Wanderabszesse röntgenologisch genauer nach Ursprung, Größe und Ausdehnungsfeld abzuklären, oder die Wurzelstelle von trochanteren und peritrochanteren Fisteln festzustellen, müssen kontrastgebende Substanzen eingespritzt werden (Jodoformglycerin, Lipojodol). Die Abszesse selbst werden sich nur dann auf den Film zeichnen, wenn sie entweder kalkig oder knöchern umschalt sind oder oder verkreideten Inhalt haben. Wo Fisteln bestehen, kann als ein die Haupt- und Nebenstollen plastisch füllendes Kontrastmaterial die *Beck*'sche Wismut-Pasta (Pasta I oder II) benutzt werden; an stereographischen Aufnahmen könnten die tatsächlichen rauminneren Verbreitungskanäle der Fistelgänge dem suchenden Auge sogar plastisch dargestellt werden. Man vergesse nicht, daß in der Trochantergegend auch Fisteln nicht tuberkulösen Ursprunges vorhanden sein können (Muskelfisteln bei Muskelnekrosen, Myositis, Echinococcus, Fremdkörperfisteln, aktinomykotische Fisteln, gummös syphilitische Fisteln, Fisteln nach Injektionsnekrosen bei Luesbehandlung, paranephritische Fisteln, Lymphomfisteln usw.).

Was das Alter der Patienten anbetrifft, so fanden wir, daß das Durchschnittsalter 34,5 Jahre betrug. Unser jüngster Patient

war 6, unser ältester 70 Jahre. Das stimmt mit den Befunden von *Meyerding* und *Mroz* (35 Jahre) überein. Alle anderen Untersucher fanden, daß ihre Patienten meistens zwischen dem 20. und 30. Lebensjahr zur Behandlung kamen.

Interessant ist die tuberkulöse Belastung dieser Patienten. Wir fanden 5 mit aktiver Tuberculosa pulmonum (23,8 %), 1 mit einer fraglichen Darmtuberkulose. 12 (57 %) hatten abgelaufene tuberkulöse Prozesse, davon 7 sogar anderweitige Knochenprozesse. Das lenkt unsere Aufmerksamkeit darauf, daß möglicherweise eine besondere Empfänglichkeit der Knochen in diesen Fällen für den *Koch*'schen Bazillus vorhanden ist. Wenn wir diese 7 Fälle genauer betrachten, sehen wir, daß 5 davon eine abgelaufene Coxitis tuberculosa (bewiesen teilweise durch Röntgenaufnahmen) hatten. Wir müssen dann annehmen, daß nicht eine besondere Gewebsempfindlichkeit vorhanden ist, sondern was mehr wahrscheinlich erscheint, daß ein latenter Herd im Trochanter zurückgeblieben war, wie der Fall von *Delchef* zeigt. Vier andere Patienten waren familiär belastet. Insgesamt hatten 80 % tuberkulöse familiäre Belastung oder eine persönliche tuberkulöse Vorgeschichte.

13 (62 %) hatten ihren Prozeß im rechten Trochanter.

2 (9 %) hatten dolente Leistendrüsen. Bei einem Kranken ging die Schwellung dieser Drüsen nach der Operation unter Umschlägen zurück, da es sich nur um unspezifische Reizerscheinungen handelte.

Man könnte denken, daß wegen des langen Zeitraums, welcher vergeht, bis die Patienten durch ihre Beschwerden in ihrer alltäglichen Arbeit behindert werden, erhebliche Atrophien der Muskulatur hervorgerufen werden. Das ist nicht der Fall. Wir fanden 2 mit 1 cm, 2 mit 2 cm und 1 mit 4 cm Atrophie, die nach erfolgreicher Operation wieder verschwand. Obgleich der eine Patient vor 12 Jahren eine Atrophie von 4 cm aufwies, zeigten jetzige Messungen bei der Nachuntersuchung keine Umfangsunterschiede.

Ich komme zu den Zusammenhängen zwischen Trochanter-Tuberkulose und Unfall. *Gelpke* und *Schlatter* halten Fälle von echt posttraumatischer Tuberkulose des Trochanter, wo dessen vorher völlig gesunde Knochensubstanz im Anschluß an ein Trauma einer Tuberkulose anheimfiel, für seltenste Ausnahmen. Sie geben die Möglichkeit zu, für einen Fall wie den *Schwarzenbachs,* wo die Tuberkulose im Trochanter major im Anschluß an eine Hufschlagwunde auftrat. In unserem baslerischen Beobachtungsgut findet sich anamnestisch in einem Fall eine Verletzung durch Hufschlag, in einem zweiten ein solcher durch einen bis in den Trochanter eingedrungenen Granatsplitter. Wo eine Verletzung der schützenden Haut und Fasciendecke vorlag, ist die Möglichkeit für eine exogene, echte, metatraumatische Tuberkulose und damit für eine wahre primäre Tuberkulose ge-

geben. Voraussetzung dafür ist freilich die, daß die Wunde tuberkulisiert wurde, entweder im Augenblick der Verletzung durch das verletzende Instrument, oder sekundär etwa durch Bedecken der Wunde mit bazillenhaltigen, unsauberen Taschentüchern, oder gebrauchtem, bazillenhaltigem Verbandmaterial.

Wo keine äußere Wunde vorlag, kann es sich auch in traumatischen Fällen nur um eine Besiedlung des Knochens aus dem Körper selbst handeln. Bei der besonders langen klinischen Latenz der Trochanter-Tuberkulose wird wohl in der Regel die Sachlage so sein, daß das Trauma eine schon im latenten Krankheitsstadium befindliche Knochenzone trifft und den schon vorhandenen Krankheitsprozeß in rascheren Marsch setzt.

Nach unseren heutigen Kenntnissen müssen wir mit *Ranke* annehmen, daß die Knochentuberkulose zum Sekundärstadium gehört. Gerade in diesem Stadium sipelt das Trauma seine besondere Rolle. Die oberflächliche Lage exponiert gerade den Trochanter major, besonders äußeren Gewalten. So finden wir denn auch häufig die Angabe, daß eine Trochanter-Tuberkulose nach irgend einer äußeren Gewalteinwirkung entstanden sei. *Meyerding* und *Mroz* geben an, daß das Trauma in 50 % ihrer Fälle einen „wesentlichen Einfluß" hatte. Wir fanden unter unseren 21 Fällen 5 mit Trauma in der Vorgeschichte (23 %).

Die Frage, ob eine Tuberkulose der Trochanterzone im Knochen oder im überliegenden Schleimbeutel den Ausgang nahm, wird sich häufig nicht mit Sicherheit entscheiden lassen. Einmal bricht ein ursprünglicher Knochenherd nicht selten in diesen mächtigen Schleimbeutel ein, ihn tuberkulisierend; sodann führt die selbständige Tuberkulose dieses Schleimbeutels ihrerseits beim Fortschreiten in die Tiefe zu einer sekundären oberflächlichen Caries des Trochanter. Wenn im Gange der Operation der Schleimbeutel, wie dies absolut notwendig ist, gänzlich entfernt wird, muß darauf geachtet werden, ob ein allfälliger Krankheitsherd im Trochanter nach seiner Ausdehnung und seiner Tiefe der führende und erste, oder ob die Trochantertiefe gesund und nur die Compacta-Oberfläche sekundär angenagt ist. Im letzteren Falle findet man ein tuberkulisiertes Periost oder einen aufgerauhten nackten Knochen mit stecknadelkopfgroßen tuberkulösen Arrosionshöhlen. Seit den grundlegenden Arbeiten von *Wieting* müssen wir zwischen primärer und sekundärer Bursitis unterscheiden. Das hat mehr als rein theoretisches Interesse, weil es oft nach einer tuberkulösen Bursitis zu einem Mitergriffensein des Trochanters kommt und umgekehrt. Es erschwert die Operation und verschlimmert die Prognose.

Pathologische Anatomie: Genau wie bei der Spondylitis tuberculosa müssen wir zwei Grundtypen von Trochanter-Tuberkulose unterscheiden:

1. Die oberflächliche, osteo-periostale Caries. Bei dieser ersten Form handelt es sich entweder um eine autochthone und originäre Periostitis tuberculosa des Trochanters oder um eine sekundäre superficielle Caries aus zugewanderten Tuberkulosen. *Clairmont, Winterstein* und *Dimtza* registrieren eine Beobachtung, eine aus der Umgebung auf den Trochanter fortgeleitete Immigrationstuberkulose, die im Röntgenbilde durch Angenagtsein der Spitze erkennbar war.
2. Die tiefe oder Spongiosatuberkulose. Gerade diese Form der Tuberkulose kann lange Zeit vollständig still bestehen. Man findet dabei eine diffus infiltrierende, zu geringem Einschmelzen neigende tuberkulöse Spongiosagranulation (Typ infiltré der Franzosen) oder *Königs* keilförmige Infarktform mit Basis an der Compacta, Demarkierungs- und Sequestrierungsbestreben, oder die ein- oder vielherdige Abszeßform (Typ encysté der Franzosen); in letzterem Falle kann eine solche höhlenbildende Tuberkulose auftreten in Form von rein eitrigen oder seröseitrigen oder serösen tuberkulösen Abszessen, oder in Form von herd- und abszeßförmigen Verkäsungszonen.

   In Bezug auf die Lokalisation der Spongiosatuberkulose sind zu unterscheiden:

   a) die häufigen subcorticalen Trochanterherde,
   b) die mehr nach dem Schenkelhals hin gelegenen collotrochanteren Herde,
   c) die schaftwärts orientierten trochantero-diaphysären Herde.

Nach *Kremer* und *Wiese* weist die isolierte primäre Trochantererkrankung vorwiegend granulierende Form auf. Sie beobachteten zwei solcher Fälle.

Röntgen-Anatomie: *Clairmont, Winterstein* und *Dimtza* verzeichnen in ihren 3 sicheren Fällen von Trochanter-Tuberkulose zackige Arrosionen, unregelmäßige Knochenauflagerungen durch Periostitis ossificans (ähnlich den Ossificationen an Ulna und Humerus bei Tuberkulose des Ellenbogens), ferner Aufhellungen von Stecknadelkopf-, Linsen- und Kirschgröße mit verdichteten Randzonen.

Auch in der übrigen Literatur finden sich reichliche Mitteilungen über den Röntgenbefund bei Tuberkulose des Trochanter major. Das Röntgenbild liefert uns die Möglichkeit, frühzeitig und (bei positivem Befund) mit ziemlich höherer Sicherheit Krankheits-

art und den Sitz der Trochanteraffektion zu bestimmen. Der Röntgenbefund wird wohl meist positiv sein, wo Knochenabszesse oder sequestrierende Tuberkulosen vorliegen. Leider finden wir oft einen negativen oder jedenfalls nicht deutlichen Röntgenbefund auch in Fällen, wo das äußere klinische Bild mehr als verdächtig ist. Fehlenden Röntgenbefund finden mir namentlich bei langgestrecktem Verlauf. Es gilt hier das gleiche wie für die Tuberkulose der Wirbelsäule, wo die Röntgenuntersuchung auch bei ausgedehnteren Fällen von Granulationstuberkulosen im Stiche lassen und erst bei Herden von über 2 cm positiv werden kann. Ein mir bekannter Basler Chirurg berichtete mir, daß er binnen kurzer Zeit 3 Trochanter-Tuberkulosen mit negativem Röntgenbefund zu operieren hatte, bei denen der pathologische Anatom typisches tuberkulöses Granulationsgewebe im operativ entfernten Trochanter feststellte. Ist der Röntgenbefund negativ, so beruht dieser doch nicht immer nur darauf, daß keine höhlenbildende, sondern eine diffus infiltrierende Tuberkulose vorliegt, sondern z. T. an technischen Fehlern, wenn keine „isolierende" Aufnahme des Trochanters gemacht oder nicht zu den Hilfsmitteln der zweiseitigen (frontalen und sagittalen) oder einer stereoskopischen Röntgenaufnahme gegriffen wurde.

Wir können die Röntgenbefunde in drei große Gruppen einteilen:

1. Negative Röntgenbefunde, obgleich sicher Tuberkulose vorhanden ist. Da wir frühzeitig nur kleine Tuberkel mit geringfügigen Rarefikationen und Sklerosen haben, so ist es leicht verständlich, daß wegen der Kleinheit dieser Veränderungen und ihrer Distanz vom Röntgenapparat keine makroskopisch sichtbare Veränderungen im Röntgenbilde erzeugt werden. Wir müssen uns dann mit dem klinischen Bilde, der Senkungsreaktion, der Probepunktion mit nachfolgender Bazillenzüchtung auf Eiernährböden oder im angeschlossenen kurzfristigen Tierversuch begnügen. Allenfalls kann zum Hilfsmittel der diagnostischen Bohrung und Harpunierung gegriffen werden.
2. Herderscheinungen: Wir können manchmal deutlich käsige, granulierende und fibrös umrandete Herde unterscheiden. Oft aber treten die Unterschiede nicht so klar zutage. Sie lassen sich immerhin als Herdformen von der atrophisch rarefizierenden Form trennen.
3. Veränderte Knochenstruktur: Wir finden in dieser Form eine progressive destruierende Knochentuberkulose mit hochgradiger Rarefizierung und Demineralisierung des Knochens. Das entspricht einer Atrophie des Knochens, mit stellenweiser völliger Zerstörung desselben,

einschließlich der Corticalis. Bei gleichzeitigem Vorhandensein mehrerer kleiner Herde entsteht ein wabiges, schwammiges Strukturbild.

Differential-Diagnose: *Clairmont, Winterstein* und *Dimtza* führen Verwechslungsmöglichkeiten mit Osteomyelitis, Coxitis tuberculosa, vertebralen und pelvinen Senkungsabszessen, Schleimbeutel- und Muskel-Tuberkulose, Tumormetastasen, Osteodystrophia fibrosa, Sarkom und mycotischer endostealer Knochenmarksverkalkung an. Auf die Differential-Diagnose der fistulösen Prozesse der Trochanterzone wurde bereits hingewiesen. Die Basler Chirurgische Klinik hat einen Fall von isolierter Carcinommetastase im Trochanter minor veröffentlicht. Häufiger sind isolierte Geschwulstmetastasen von Carcinom, Hypernephrom, Struma maligna im Trochanter major. Schließlich sind autochthone primäre Geschwülste dieser Knochenzone zu nennen (Sarkom, Enchondrom, Xanthom). Da für die Mehrzahl dieser obengenannten autochthonen Trochantererkrankungen die Anzeige für die Operation gegeben ist, scheint die absolute Sicherstellung der Diagnose zunächst nicht von bestimmter Bedeutung für die Therapie. *Keith* zeigt uns in einer ausgezeichneten Auseinandersetzung, wie schwer die Differential-Diagnose gerade zwischen Sarkom und Tuberkulose auch im Gange der Operation sein kann trotz Röntgenbild, Vorgeschichte und objektivem Befund. Pathologisch-anatomische Untersuchung während der Operation klärt die Diagnose schnellstens auf. *Peabody* ist auf Grund zweier ähnlicher Fälle (der eine Fall eine Tuberkulose und der andere ein Sarkom) zu demselben Schluß gekommen.

Nun einige Worte über die Ostitis fibrosa von *Recklinghausen*, die sich im Trochanter major als Osteodystrophia localisata vorfinden kann. Unter acht von *Bloodgood* beschriebenen Trochanteraffektionen befanden sich zwei Fälle von Dystrophia cystica. *Johannesen* fand unter drei Fällen von Osteodystrophia Recklinghausen eine Trochanterform. Wenn wir aber mit *Simon* den Röntgenbefund genauer studieren, können wir in solchen Fällen eine Tuberkulose weitgehend ausschließen und dann eine richtige Therapie einleiten. Da die Osteosis fibrosa ein rein degenerativer, und nicht, wie die Tuberkulose, ein entzündlicher Prozeß ist, so fehlt die Knochenatrophie vollständig: die Cystenkammern liegen in einem nicht demineralisiertem Knochen. Das Gegenteil zeigt ein von *Kallius* berichteter Fall, wo zunächst eine Ostitis fibrosa diagnostiziert wurde. Der Operationsbefund zeigte deutliche „zystische" Tuberkulose.

Ein anderer interessanter Befund ist der von *Bretschger*. Bei einem 48jährigen Patienten wurde auf Grund des Röntgenbefundes eine Tuberkulose diagnostiziert. Bei der Operation stellte sich heraus, daß eine Carcinommetastase vorlag.

Die von *Smeesters* als „Trochanteritis“ und von *Lorthioir* als „Rheumatismus“ diagnostizierten Trochanterfälle sind einfache Verlegenheitsdiagnosen, da nach den Berichten von beiden sicher ein spezifischer Prozeß vorgelegen haben mußte. Freilich ist zuzugeben, daß, nachdem das Vorkommen einer Periostitis rheumatica gesichert ist, auch das Vorkommen einer Periostitis trochanterica rheumatica nicht bestritten werden kann.

Fehldiagnosen können selbstverständlich zu unnötigen Operationen, also zu therapeutischen Fehlgriffen führen (Carcinommetastasen im Trochanter!). Auf der andern Seite gibt es isolierte Metastasen von malignen Strumen und Hypernephromen, wo die Entfernung der Trochantermetastase erst auf die Diagnose des Haupttumors führt; ist die Trochantermetastase eine solche glückhafte, weil einzige solitäre Metastase, so kann die Entfernung des Primärtumors durch eine zweite Operation dem Kranken schließlich die Heilung bringen. Sehr wichtig ist die Differential-Diagnose gegenüber Coxitis tuberculosa. *Broca* macht uns aufmerksam, daß wegen der Einschränkung der Beweglichkeit (eine Abart der sog. Schmerzlähmung) der Arzt oft eine Fehldiagnose im Sinne einer Coxitis stellt und den Patienten in einen Gipsverband legt. Das stimmt überein mit den Befunden von *Kanasenok*, der unter 92 Coxitiden 9 Fälle fand, wo eine tuberkulöse Trochanteritis bestand. Ja, 3 Fälle hatten nur Herde im Trochanter. Wir müssen deshalb die Symptome und den Lokalbefund schärfer berücksichtigen, um diesen Fehler zu umgehen. Unter den klinischen Symptomen seien leitmotivisch hervorgehoben:

1. Das Alter der Kranken. Coxitis jenseits des 20. Lebensjahres ist nicht häufig, Trochanter-Tuberkulose unter dem 20. Lebensjahr ihrerseits eher Ausnahme.
2. Die Lokalisation des Schmerzes: bei Trochanter-Tuberkulose meist direkt über dem Trochanter, bei Coxitis mehr medial.
3. Achsenstoß: bei Trochanter-Tuberkulose fast immer negativ, bei Coxitis fast immer positiv.
4. Atrophie der Muskulatur: bei Trochanter-Tuberkulose selten vorhanden.

Schließlich sei noch der „mepostalen“ Trochanterform der Osteosis deformans Paget gedacht.

Therapie: Wie im Gesamtgebiet der chirurgischen Tuberkulosen, so stehen auch hier streng und rein konservative Behandlungsmethoden und die operative Behandlung gegeneinander.

Die Anhänger des konservativen Verfahrens arbeiten mit Allgemein-, Ernährungs-, Klima-, Ultraviolett-, Sol- und Meerbäder- und Schmierseifenbehandlung und örtlichen Anwendungen der Röntgen-Therapie.

Die Anhänger der radikalen Methode erstreben eine Elimination des tuberkulösen Herdes, die ins gesunde Gewebe à la Shylock geht.

Wenn wir die Heilergebnisse der beiden Richtungen überblicken, so finden wir, daß jede Richtung über gute Resultate berichten kann. Beispielsweise heilten *Peterson* und *Hellermann* von 5 röntgierten Fällen 4, der 5. wurde gebessert. *Marique,* strikter Anhänger der chirurgischen Observanz, heilte von 6 Fällen 5 durch die radikale Operation, der 6. starb 6 Wochen p. op. an Pneumonie und Tuberkulose.

Nicht das geringste Argument gegen die Bestrahlungsbehandlung ist die Tatsache, daß in der Haut des bestrahlten Feldes späterhin „Röntgen-Spätgeschwüre" auftreten. Da das Trochantergebiet leicht Traumen ausgesetzt ist, entwickelt sich auf der durch die Bestrahlung veränderten Hautzone, nach Stichverletzungen, Wundscheuern, Anwendung von das Hautjucken bekämpfenden starken Salben, das perennierende und rebellische Röntgen-Spätulcus, dessen Beseitigung dann schließlich doch eine Operation mit plastischer Deckung verlangt. *Henschen* sah mehrere solche Fälle.

Wäre der Fall von *Baumgartner* und *Moppert* rechtzeitig klar erkannt und auch radikal operiert worden, anstatt konservativ hingeschleppt zu werden, so wäre wohl keine kollaterale Osteochondritis deformans juvenilis entstanden.

Kremer und *Wiese,* welchen man keine fachärztliche chirurgische Befangenheit vorwerfen kann, und welche alle Vor- und Nachteile der verschiedenen Therapie-Verfahren nicht aus der Klinik, sondern aus der Sanatoriumsschau erlebten, formulieren in einigen trefflichen Sätzen die Grundsätze der Behandlung der chirurgischen Tuberkulose.

1. Ein großer Teil der Knochen- und Gelenktuberkulose heilt durch rein konservative Behandlung ohne irgendeine Funktionsbeeinträchtigung. Diese Behandlung erfordert jedoch lange Zeit, mindestens mehrere Jahre.

2. In allen Altersklassen liegt aber der Schlüssel zum Erfolg in weitgehendstem Individualisieren der Therapie. Grundsätzlich ist aber zu unterscheiden zwischen der Behandlung der Skelettuberkulose im Kindesalter und der des Erwachsenen.

3. Allzulanges Zögern ist nicht immer ratsam; die operative Behandlung soll nicht erst bei stark verschleppten Fällen eingeleitet werden, die bei erheblich reduziertem Allgemeinzustande dann wesentlich schlechtere Heilungsaussichten bieten.

4. Jeder Knochenherd bedeutet, so lange er aktiv ist, eine Gefahr für den Körper durch Metastasierung der Krankheitskeime.

5. Es gibt Fälle, die sich bei der konservativen Behandlung dauernd verschlechtern, sodaß man aus vitaler Indikation zur Operation greifen muß.

6. Man findet, daß nach radikaler Entfernung tuberkulöser Knochenherde sich das Allgemeinbefinden und der Lungenprozeß rasch bessert. Es ist deshalb die Operation zu empfehlen, wo sie in kürzerer Zeit den gleichen Erfolg wie die konservative Behandlung erzielt.

7. Das Ideal der Therapie ist die individuelle Kombination verschiedener therapeutischer Methoden.

8. Eine Knochentuberkulose ist keine selbständige Erkrankung, sondern nur ein Ausdruck der tuberkulösen Infektion. Eine allgemeine hygienisch-diätetische Behandlung ist daher immer notwendig.

Diese beiden so erfahrenen Tuberkulose-Therapeuten weisen die Behandlung der Trochanter-Tuberkulose mehrheitlich dem chirurgischen Eingriff zu. Sie schreiben: „Die Behandlung kann in manchen Fällen eine konservative sein, dies besonders bei Kindern mit multiplen Herden. In anderen wird man operativ vorgehen, wenn radikale Entfernung des Trochanter und Herdes möglich ist; besonders bei letzteren ist die Indikation zur Operation öfters gegeben. Anoperieren muß vermieden werden".

Henschen, ebenso *Kremer* und *Wiese*, sahen sekundäres Betroffenwerden des Hüftgelenkes bei isolierten Herden im Trochanter. Die beiden letzteren sogar bei einem umschriebenen fibrösen Herd, der ziemlich weit entfernt vom Gelenk lag.

Die Erkrankung wandert entweder im Knochen direkt bis in die Gelenkzone oder sie bricht zunächst außerhalb des Gelenkes im Schenkelhals pericoxal durch, um erst von hier aus in das Gelenk vorzustoßen. Dies zu verhindern, ist gerade eine der Aufgaben der Behandlung, eine Aufgabe, welcher vornehmlich die radikale Herdentfernung gerecht wird.

Es kommt hinzu die soziale Indikation, die Forderung nach einer möglichst abgekürzten, Willenseinbuße, Zeit und Geld einsparenden Behandlung. Jahrelange konservative Behandlung heilt viele dieser Fälle nur an, aber nicht aus und muß dann schließlich doch durch die Operation abgelöst werden.

Wir stehen darum unbedingt auf dem Standpunkt, daß die Tuberkulose des Trochanter major und minor, wie diejenige des Nebenhodens und Hodens, der Niere und der Mamma zu den operativ zu behandelnden Tuberkulosen gehören. Für Sonderfälle bleibt der Röntgenbehandlung das Feld.

Worin soll die Operation bestehen?

Wo Fisteln vorhanden sind, soll nach Desinfektion des Operationsgebietes das ganze Fistellabyrinth mit einer Methylenblaulösung injiziert werden, damit das Auge des Operateurs die Fistelgänge optisch richtig verfolgen kann. Wo durch Abtastung nach-

weisbare Abszesse vorhanden sind, sollen sie am Tage vor der Operation mittels dicker Kanüle entleert und mit stark verdünnter Lugol'scher Lösung ausgespritzt werden.

Unter Umschneidung der Fistelmündungen dringt man von einem großen, nach hinten oder vorn konvexen bogenförmigen Längsschnitt unter ständiger Schutzabdeckung der sauberen Schnittfelder gegen den Trochanterherd vor. Die subcutane und vor allem die subfasciale Bursa trochanterica muß entfernt werden. Das Ausschneiden der peritrochanteralen Weichteiltuberkulose erfolgt mit elektrochirurgischer Nadel.

Der Knochenherd wird mit breiten Meisseln im Gesunden entfernt, wobei man sich strengstens vor einer Verletzung der Kapsel und damit einer Eröffnung der Gelenkhöhle hüten muß. Die Anatomie des Trochanters gestattet eine weitgehende Abhobelungsostektomie, wobei man eine möglichst abgerundete, mit der Knochenfeile geglättete Wundfläche zurücklassen sollte.

Tiefe, nach dem Schenkelhals oder gegen die Diaphyse eingesenkte Herde werden mit dem scharfen Löffel sorgfältig ausgeräumt, die zurückgelassene Höhle — nach Desinfektion mit 1—2 % Formalinlösung — mittels H_2O_2-Lösung und nachfolgender elektrochirurgischen Exsikkation ausgetrocknet, eine eingebaute *Mosetig*'sche Jodoform-Knochenplombe schaltet die Höhle aus. Die peritrochanteren Weichteilfungi werden so weit wie möglich im Gesunden elektrochirurgisch ausgeschnitten, Abszesse gleichfalls, wenn immer möglich, exstirpiert. Wo Abszeßmembranen zurückgelassen werden müssen, reibe man über den Membranrest einen Jodoformbrei, der mit Oxycyanatlösung 1:2000 dickbreiig zubereitet wird. Sofort Naht und drainagelose sorgfältige Hautnaht und Lagerung des Beines für 2—4 Wochen in einen Gips- oder Extensionsverband.

Gegenanzeigen gegen einen operativen Eingriff liegen vor in schlechtem Ernährungszustand, hohem Alter oder anderweitiger vielherdiger Tuberkulose. Ob die Operation beim Kinde zu unterlassen ist, wird heute verschieden beurteilt. Da verschiedentlich über gute Ergebnisse der konservativen Behandlung berichtet wird, ist beim Kinde ein langer Versuch der konservativen Behandlung wohl gerechtfertigt.

Ob operativ oder strahlentherapeutisch behandelt wird, stets ist die allgemeine Umstimmungsbehandlung miterforderlich. Sie ermöglicht dem Körper, zurückgelassene Krankheitsreste zu vernarben, da gerade bei der Trochanter-Tuberkulose auch eine nicht 100%ige radikale Operation zur Ausheilung führt. Die Worte „Erst allgemein behandeln — dann operieren" müssen wir hier in den Satz „Erst operieren — dann allgemein behandeln" umdrehen.

Prognose: Die leichte operative Zugänglichkeit, der extracapsuläre Herdsitz, die so seltene Neigung zu Durchbruch im Gelenk und in die Diaphyse, das Alter der Kranken und die Mög-

lichkeit einer Eliminationstherapie machen die Aussichten gerade hier besonders günstig.

An Hand unserer Nachuntersuchungen möchte ich näher auf die Nachfolgen und Dauerresultate eingehen. Wir haben 10 Patienten persönlich nachuntersucht, über 4 schriftlichen Bericht erhalten. Von diesen 14 sind 2 an unbekannten Leiden, einer an einer Nierentuberkulose gestorben. Ein weiterer ist zur Zeit in einer Heilanstalt untergebracht, wo er konservativ nachbehandelt wird.

Die systematische Untersuchung der anderen 10 Patienten ergab, daß wir von 8 Dauererfolgen sprechen dürfen.

1. Bei 8 sind die Wunden vollkommen zugeheilt, reizlos und fistelfrei. 2 haben noch kleine offene Fisteln.

2. Alle 8 haben vollkommene Bewegungsfreiheit. Einer, bei dem ein Mißerfolg zu verzeichnen war, hat etwas Bewegungshemmungen.

3. Bei allen 8 ist kein anderweitiger tuberkulöser Prozeß aufgetreten.

4. Nur einer weist eine Atrophie von 1 cm auf. Ein anderer, der vorher eine Atrophie von 4 cm hatte, hat jetzt keine mehr.

5. Alle 8 sind arbeitsfähig, obgleich einige über leichtere Ermüdung klagten, während eines Zeitraums von ½ Jahr nach erfolgtem Spitalaustritt.

6. Die durchschnittliche Dauer der Behandlung bis zur Spitalentlassung nach der Operation betrug 4 Wochen, die Zeit bis zur völligen Herstellung und Arbeitsfähigkeit 6 Monate.

Schlagender Beweis des guten Erfolges ist, daß 2 Patienten zur Nachuntersuchung mit ihren Fahrrädern kamen. Sie gaben an, daß sie auch bei längeren Touren nie Beschwerden von Seiten ihres Trochanters hatten.

Zusammenfasung.

1. Die Tuberkulose des Trochanter major ist viel häufiger, als man früher annahm.
2. Der tuberkulöse Prozeß entwickelt sich langsam in einem für sein Zustandekommen anatomisch günstigem Gebiet.
3. Der Prozeß nimmt seinen Anfang mit Vorliebe am Ende des dritten Lebensdezenniums und braucht einige Jahre bis zu seiner vollständigen Ausbildung.
4. Der Prozeß zeigt wenig Neigung zu intracapsulärem oder diaphysärem Durchbruch, sondern kommt mittels langer Wanderungsabszesse und Fisteln häufig frühzeitig zur Oberfläche oder in die pericoxalen Weichteile.

5. Wegen der leichten Zugänglichkeit des Herdes ist ein operativer Eingriff gut möglich.
6. Die Operation führt am häufigsten, am sichersten und am raschesten zu dauernder Heilung.

ANHANG.

Im Zusammenhang mit den tuberkulösen Affektionen am Trochanter major möchte ich von der noch wenig bekannten Lokalisation eines tuberkulösen Prozesses im Trochanter minor sprechen. In der Literatur sind nur die drei Fälle von *Manfredi* zu finden. Die Basler Chirurgische Klinik hatte vor einigen Jahren einen Fall von Trochanter minor-Tuberkulose in Behandlung: Es handelte sich um einen 22jährigen Patienten, der bereits mit 5 Jahren multiple tuberkulöse Abszesse hatte. 5 Jahre danach trat ein Abszeß in der linken Leiste auf. Die Fistel öffnete und schloß sich mehrfach während der nachfolgenden 12 Jahre, so daß der Patient schließlich zu sicherer Feststellung des Befundes und zur Operation ins Spital kam.

Die Symptome sind nicht typisch. Die Schmerzen sind oft über dem Trochanter major angegeben worden. Was uns noch weiter fehlleitet, sind die Lokalisationen der Wanderungsabszesse und Fisteln. Bei unserem Patienten war ein fluctuierender Abszeß über dem Trochanter major zu tasten. *Manfredi* fand einen Abszeß, welcher auf den Oberschenkel der anderen Seite wanderte. Die Bewegungen sind sehr oft, aktiv sowie passiv, gehemmt.

Die ätiologischen Momente und differentialdiagnostischen Punkte sind gleich wie bei der Trochanter major-Tuberkulose.

Als hauptdiagnostisches Mittel möchte ich das Röntgenbild (und zwar eine Gesamtbeckenaufnahme) empfehlen. Hätten wir das nicht getan, so hätten wir sicher eine falsche Diagnose gestellt, nicht nur wegen der Lokalisation der Wanderabszesse, sondern weil der Patient gleichzeitig einen Gibbus hatte.

Die Therapie besteht gleichfalls in radikaler Entfernung der Fisteln und Knochenherde mit nachfolgender Umstimmungstherapie.

Ich möchte an dieser Stelle Herrn Professor Dr. *K. Henschen* meinen besten Dank aussprechen für seine Hilfe und seinen Rat. Auch möchte ich mich bei Herrn Dr. *Christ* in Wattwil und dem Nachsorgedienst der Chirurgischen Universitäts-Klinik Basel für ihre Hilfe bedanken.

Name	Alter	Tuberkul.-Belastung	Aktive Tuberkulose anderswo	Trauma	Dauer der Entwickl.	Abszeß und Fistel	Bewegung	Pathol. Messung	Röntgen	Therapie u. Dauer bis zur Entlassung	Erfolg
K. F.	38	Wahrscheinlich Spondylitis Tbc.	—	—	?	Abszeß vor 31 Jahren. Jetzt eine alte Fistel	Alle eingeschränkt	—	—	Radikal 4 Wochen	Geheilt
M. J.	32	—	—	—	4 Jahre	Direkt über Troch. ist eine Schwellung, 10 cm unterhalb Troch. eine Schwellung vorhanden	Frei	— 1 cm im Umfang	—	Radikal Plombe 3 Wochen	Geheilt nach 3 Operationen, ab und zu müde, sonst o. B.
B. J.	50	Mutter an Tbc. †	Lungen + Tbc. in Sputum +++	† Granatsplitter	?	Alte Fistel-Narbe	Abduktion über 40° verhindert	— 2 cm im Umfang	Knochen-Atrophie	Radikal 5 Wochen	Mißerfolg. Fistelt noch
R. E.	27	Mit 7 Jahren Tbc. pulmon.	?	—	10 Jahre	Alte Fistel-Narbe	Frei	—	—	Radikal 5 Wochen	Knochen heilte aus, aber Patient † an Nieren-Tbc.
M. M.	45	Vor 18 Jahren aktive Tbc. pulmon.	—	—	13 Jahre	Schwellung über d. Troch.	Frei	—	—	Radikal 5 Wochen	Vollständig geheilt
S. H.	38	Vor 17 Jahren Tbc. Pulmon. Darm-, Hüft- und Nieren-Tbc.	—	—	?	Handbreit distal von Troch.	Frei	—	—	Radikal 3 Wochen	Nach 5 Jahren Mißerfolg
R. M.	70	—	—	—	1 Jahr	Fistel distal von Troch.	Frei	—	Zentraler Herd	Radikal 3 Wochen	Geheilt
K. U.	41	—	? Tuberkulöse Magen-Darm-Beschwerden	—	8 Wochen	Schwellung über d. Trochant.	Frei	—	Subperiostale Aufhellung	Radikal 3 Wochen	Geheilt
S. E.	30	Vor 23 Jahren Coxitis Tbc.	—	—	2 Jahre	Fistel in oberer Glutäalgegend	Ankylose der Hüfte	—	—	Radikal 3 Wochen	—
B. J.	19	Tbc. pleuritis sicca	—	—	1 Jahr	Schwellung über Trochanter	Gehemmt Schmerzhaft	—	3 Herde im Trochanter	Radikal und Extension 6 Wochen	Geheilt
Z. I.	40	In der Jugend Coxitis-Tbc.	—	—	Einige Jahre	Schwellung in Trochantergegend	—	—	Großer Herd neb. Schenkelhals	Radikal 2 Wochen	—
K. E.	17	1 Schwester † an Tbc. pulmon.	—	—	Wahrscheinlich 7 Jahre	Leistendrüsen. Leistengegend druckempfindl. Fistel am Innenrand des Sartorius, oberes Drittel des Oberschenkels	Gehemmt, insbesond. Innenrotation	1 cm Verkürzung	—	Radikal 4 Wochen	† Unbekannte Ursache

Name	Alter	Tuberkul.-Belastung	Aktive Tuberkulose anderswo	Trauma	Dauer der Entwickl.	Abszeß und Fistel	Bewegung	Pathol. Messung	Röntgen	Therapie u. Dauer bis zur Entlassung	Erfolg
F. E.	38	Vor 1 Jahr Pleuritis sicca	—	Gefallen während Schwangerschaft	Wenige Wochen	Kein Abszeß vorhanden	Nur Rotation gehemmt	—	—	Radikal 6 Wochen	Nach 5 Jahren vollkommen geheilt
W.	25	—	—	Sturz vom Velo	3 Monate	Inguinal-Drüsen und große flache Fistel	Frei	—	Sequester	Radikal 4 Monate	Nach $1^1/_2$ Jahren sehr guter Allgemeinzustand
K. S.	26	—	—	—	Einige Jahre	Schwellung	Frei	—	Kleine isolierte Sequester	Radikal 3 Wochen	—
L. P.	39	Vor 25 Jahren Hüftgelenkentzündung	Path. R. Lungenspitze	—	?	—	Frei	— 2,5 cm oben — 1,0 cm unten	Herd	Radikal 4 Wochen	—
P. L.	35	—	—	Vor 1 Jahr Stoss	?	Schwellung außen und oben vom Trochanter	Frei	—	Normal	Radikal 5 Wochen	—
E. A.	38	—	—	Hufeisenschlag	1 Monat	Schwellung in der Leistengegend	—	—	Coxitis postoperativ nach Troch.-Tbc	Extension	† Unbekannte Ursache
H. R.	6	—	Pathologischer Lungenbefund	—	1 Jahr	8 cm oberhalb Trochanter Abszeß. Ergibt + + Tbc.	Frei	—	Sequester im Trochanter	Radikal 9 Monate	—
H. W.	45	Vor 27 Jahren Operation am Trochanter	Beide Spitzen + + Path.	—	?	Abszeß im Glutealtalk	Sehr beschränkt	4 cm Atrophie	Verdickung und Sequester	Radikal 5 Wochen	Nach 16 Jahren vollkommen geheilt
M. C.	27	Tbc. pulmon.	Path. Pulmon.	+ ?	3 Jahre	—	—	—	Herde im Trochanter und Hals	Nihil.	—

Trochanter minor

H. E.	22	Bereits schon vor 17 Jahren Knochen-Tbc.	—	—	?	—	?	?	Tbc. Trochanter minor	Radikal $5^1/_2$ Monate	Noch immer aber in Heilanstalten

Literaturverzeichnis.

1. König: Lehrbuch der Chirurgie, Bd. III.
2. „ Tbc. der Knochen und Gelenke, Berlin 1884.
3. Henke u. Lubarsch: Handbuch der speziellen Path., Anat. und Histologie, Bd. IX.
4. Lexer: Die Entstehung entzündlicher Knochenherde und ihre Beziehung zu den Arterienverzweigungen der Knochen, Arch. Klin. Chir. 71, 1, 73, 481.
5. Lexer: Kulika u. Türk: Untersuchungen über Knochenarterien, Berlin, Hirschwald 1904.
6. Gelpke u. Schlatter: Unfallkunde Berlin, 1930.
7. Boss, W.: Trochantertuberkulose, Zbl. Chir. 1927.
8. Lipffert. O.: Über das Hygiom u. s. w. Bruns Beiträge 40.
9. Weiss, M.: Trochantertuberkulose, Bruns Beiträge 144.
10. Oehlecker: Tbc. der Knochen und Gelenke, Berlin, 1924.
11. Marique, P.: Traitement chirurgical des Trochanterites et Bursites Trochantieriennes, Arch. franco-belges Chir. 32 (1930).
12. „ Ostéites du grand Trochanter, Le scalpel 1930.
13. Smeesters, Et.: Un cas d' Trochantérite, Le scalpel 1931.
14. Kallius: Trochantertuberkulose. Zbl. Chir. 1930.
15. Niecke: Ein Fall von isolierter Trochantertbc. Zbl. Chir. 1927.
16. Düttmann, E.: Über primäre isolierte Tbc. des Troch. major an der Hand eines Falles. Inaug.-Diss. Giessen 1918.
17. Meyerding u. Mroz: Tbc. of the greater Trochanter, Amer. J. of Med. 101.
18. Keith, D. Y.: Tubercular Epiphysitis of the greater Trochanter. Amer. J. of Röntgenology IX 9.
19. Bretschger, E.: Über Knochengelenk-Tbc. der unteren Extremität. Inaug. Diss.-Zürich 1932.
20. Baumgartner u. Moppert: Osteochondrite déformante juventile u. s. w. Schw. med. Wschr. 54.
21. Wieting: Beiträge zu den Affektionen u. s. w. Dtsch. Z. Chir.
22. Lorghoir, P.: Trochanterite d'origine Rhumatismale, Le scalpel 1931 I.
23. Simon, S.: Knochentuberkulose unter dem Bilde der Ostitis fibrosa, Klin. Wschr. 1931, I.
24. Rostin, S.: Diagnostic d'origine des fistules et abcés tuberculeux de la region Trochantérienne, Paris Theses 1931.
25. Peterson u. Hellermann: Über die Erfolge der Röntgenbehandlung der Knochen- und Gelenktuberkulose. Dtsch. Z. Chir. 185.
26. Bloodgood, J. C.: Benign bone cysts, etc. Jour. of Radiology 5 (1924).
27. Courboulés: Les limites de la chirurgie en matiere de tuberculose etc. Revue de Chir. Jg. 45.
28. Oberst, A.: Die herdförmige Tbc. u. s. w. Dtsch. Z. Chir. 124.
29. Broca, A.: Trochantérites Tuberculeuses Paris, Med. 13 (1923).
30. Vogel, K.: Die operative Entfernung extraartikulärer Tbc-Knochenherde, Ztschr. f. orth. Chir. Bd. 42.
31. Nussbaum, A.: Beziehungen der Knochengefäße zur akuten Osteomyelitis, Zbl. Chir. 49.

32. Pacini, D. u. Zangheri, C.: Le ostéiti Tubercolari del grande trochantere. Ortop. e. traumatol. appar. mot. 4 (1932) Zentr. Organ 60.
33. Mys: Isolierte Trochanteriden. Trudy gas. Inst. usovers Urac. I (1931) Zentr. Org. 61.
34. Pyrkov: Trochanteritis tuberculosa. Vestn. Chir. 70/71 Zentr. Organ 59.
35. Kanasenok: Über die tuberkulöse Trochanteritis. Vestn. Chir. 70/71, Zentr. Org. 59.
36. Wegtowski, R.: Pathogenese u. Behandlung der Knochentuberkulose Poleska gazeta Lekarska. 2 (1923) Zentr. Org. 23.
37. Johannesen, Chr.: Ostitis fibrosa. Forhandl. i. d. Kirurg. Foren i. Kristianik 1919. Zentr. Org. 14.
38. Peabody, C. W.: Differential diagnosis in destructive lesions of the greater Trochanter. Bost. M. & S. J. 185 (July 1921). Zitiert nach Meyerding u. Mroz.
39. König-Magnus: Handbuch d. gesamten Unfallheilkunde.
40. Kremer, W. und Wiese, D.: Die Tuberkulose der Knochen und Gelenke. Berlin, J. Springer 1930.
41. Delchef, J.: Trochantérite compliquée d'abcès froid. Exairèse de l'abcès et de la lésion osseuse. Suture secondaire. Le Scalpel 1930 II. Zentr. Org. 61.

Trochanter minor

42. Clairmont, Winterstein u. Dimtza: Die Chirurgie der Tuberkulose. Berlin 1931 S. Karger.
43. Manfredi, M.: Alcune osservazioni di osteite Tubercolare isolata del piccolo trocantere. Arch. di ortop. Bd. 44, 1928. Zentr. Org. 44.